계명의대학술지 제33권 1호
Keimyung Med J
Vol. 33, No. 1, June, 2014

골수강 내 금속정을 이용하여 치료한 경골 골절의 골절부위에 따른 치료 결과

계명대학교 의과대학 정형외과학교실

배기철·이경락

The Treatment Results in Site of Tibia Fracture Treated with Interlocking Intramedullary Nail

Ki Cheor Bae, M.D., Kyoung Rak Lee, M.D.

Department of Orthopedic Surgery, Keimyung University School of Medicine, Daegu, Korea

Abstract

Intramedullary nailing is the treatment of choice for most diaphyseal fractures of the tibia. The purpose of this study is to evaluate the result of tibia fractures treated with interlocking intramedullary nail, according to different sites of fractures. From september 2004 to august 2012, 106 cases of tibia fracture with a minimum follow up until bony union were selected and analyzed retrospectively. The mean follow-up period of the patients was 24.5 months. The location of fractures were divided into three groups, proximal (n = 18), mid (n = 42), distal (n = 46). Delayed union, mal-alignment and additional operation were investigated. The number of angle change over 5 degrees in the coronal plane and 10 degrees in the sagittal plane were 7 cases in proximal, 7 cases in mid, and 12 cases in distal with statistic significance. And an additional operation was required in 6 patients in proximal fracture, 2 patients in mid fracture, and 7 patients in distal fracture during bony union. Conclusively, intramedullary nailing in proximal and distal tibia fracture showed higher delayed union rate and could result in excessive angle change due to mal-alignment. Therefore, proximal level or distal level tibia fractures need more accurate reduction of fracture than midshaft level would need more accurate reduction of fracture and observe bony union through regularly radiography examination.

교신저자: 배기철, 700-712 대구광역시 중구 달성로 56, 계명대학교 의과대학 정형외과학교실
Ki Cheor Bae, M.D., Department of Orthopedic Surgery, Keimyung University School of Medicine
56 Dalseong-ro, Jung-gu, Daegu 700-712, Korea
Tel : +82-53-250-7729 E-mail : bkc@dsmc.or.kr

Key Words : Bony union, Intramedullary nail, Tibia fracture

서 론

경골 골절에서 골수강 내 금속정 고정술은 조기 보행이 가능하고 관절 강직, 근위축을 예방할 수 있을 뿐 아니라 감염의 위험성이 적고 높은 골유합률을 보여 간부뿐만 아니라 근위 또는 원위 골간단부까지 그 범위가 확대되고 있다[1-3]. 그러나 골절선이 경골 원위부에 가까울수록 골수강이 넓어져 고정력이 약하며 고정할 수 있는 원위 골편이 짧아 교합나사를 삽입하기 어렵다. 최근에는 고식적 골수강 내 금속정 고정술을 수정하여 전 후 방향으로 원위 교합나사를 고정하는 방법으로 좋은 결과들이 보고되고 있다[4-6].

또한 근위 및 원위 간부 골절 치료 시 비교적 높은 비율의 부정정렬이 보고되고 있으며, 골수내정으로 고정 시 발생할 수 있는 부정정렬을 방지하는 방법들이 소개되어 왔다. 그리고 불충분한 교합나사의 고정력으로 인하여 지연 유합 및 불유합 발생도 보고되고 있다[4-7].

이에 본 연구에서는 골수강 내 금속정을 이용한 경골 골절의 치료에서 골절 부위에 따른 부정 정렬 및 지연 유합 등의 합병증을 조사하여 그 임상적 방사선학적 결과에 대해 알아보고자 하였다.

연구 대상 및 방법

2004년 9월에서 2012년 8월까지 경골 골절로 본원에서 치료받은 환자 중 술 후 골유합 시기까지 추시 관찰이 가능했던 106례를 대상으로 하였다. 평균 추시 기간은 24.5개월(4~85개월)이었고, 남자 86례, 여자 20례였다. 수상 기전은 보행자 교통사고 35례, 오토바이 운전자 사고가 25례, 차량 운전자 사고 23례, 단순 넘어짐 9례, 낙하 사고 5례, 그 외 9례였다. 골절 위치에 대한 분류는 골절 분쇄의 정도와는 관계없이 경골을 근위, 간부, 원위로 1/3씩 나누어 근위 18례, 간부 42례, 원위 46례로 조사되었다. 모든 증례 중 개방성 골절이 56례, 폐쇄성 골절이 50례로 나타났다(Table 1).

수술은 환자의 상태와 동반 손상의 유무에 가능한 조기에 수술을 시행하였고, 조기에 수술을 시행할 수 없는 Gustilo-Anderson type II 이상의 개방성 골절 46례의 경우 충분한 변연 절제술 후 일차 봉합을 시행한 후에 외고정술을 시행하였고 폐쇄성 골절이지만 심한 연부 조직 손상 및 종창을 동반했던 8례에서도 외고정술을 시행하여 연부 조직의 치유가 이루어진 후 수술을 시행하였다. 동반된 비골 골절이 원위부에 위치하여 족관절의 불안정성이 예상될 때는 금속판으로 비골을 고정하여 길이 유지를 한 뒤 골수정을 삽입하였다. 골수내정의 삽입 시 슬개건을 분열하여 삽입하였으며, 위치는 전방십자인대 부착부 바로 앞쪽의 외측 과간 융기 지점으로 하여 근위부의 외반 변형을 유발하는 것을 방지하였다.

또한 근위부 골절의 경우 외반 변형 방지를 위해 18례 중 4례에서 근위부 내측에 차단나사를 사용하였고 교합나사 고정은 근위부에 역동화가 가능하도록 2개의 나사 중 하나를 동적 고정방식으로 고정하였고(dynamic locking), 원위부는 나사못 모두 고정하는 정적 고정방식(static locking)으로 하였다. 원위부 골절 46례 중 31례에서는 원위부에 3개 이상의

Table 1. The classification of fractures

Location	Open Fractures	Closed fractures
Proximal 1/3	7	11
Middle 1/3	26	16
Distal 1/3	23	23
Total	106	

교합나사를 고정하여 골절부의 안정성을 제공하였고 5례에서 차단 나사를 사용하였다.

상태에 따라서 다른 동반 골절이 없다면 조기에 부분 체중 부하 보행을 실시하였으며, 대퇴 사두근 강화 운동, 슬관절 및 족관절 운동을 실시하였으며, 골절의 양상과 고정 정도, 방사선학적인 가골 형성 정도에 따라서 전 체중 부하 운동을 권장하였고 수술 후 정기적인 방사선 사진을 통해 추시 기간 중 골유합 시기와 불유합 또는 부정 유합 등의 합병증을 조사하였다. 골유합의 정의는 방사선적으로 경골의 전후, 측면 사진상 가골의 성숙이 골절면의 3/4 이상 폐쇄된 경우로 하였으며, 임상적으로 골절 부위의 압통과 움직임이 없는 상태로 정의하였다. 지연 유합은 방사선학적으로 20주에도 가골 형성의 소견이 보이지 않고 골수강 내 골소주의 연속성이 보이지 않는 것으로 정하였다. 부정 유합으로 인정되는 각변형의 기준은 내외측 5도 이상, 전후 10도 이상의 각변형이 있을 경우로 정의하였다.

본 연구에 있어 통계학적 처리는 SPSS 20.0 (SPSS for windows, version 20.0, SPSS Inc., Chicago, IL, USA)으로 Paired T-test를 사용하였으며, p-value가 0.05 미만인 경우를 통계학적 유의성이 있는 것으로 판단하였다.

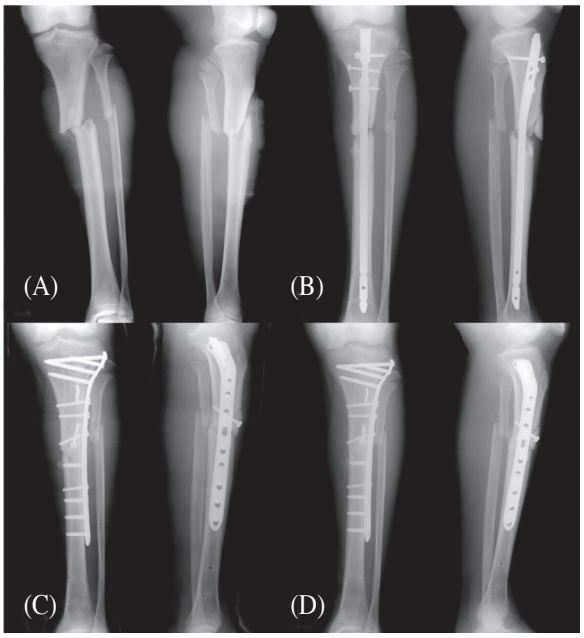

Fig. 1. Poxmial tibia fracture treated with intramedullary nail shows delayed union and convert the nail to plate. Sixty five year old male patient with proximal tibia fracture (A), was initially treated with intramedullary nail. At 15 weeks, no healing signs were seen and dynamization was done (B). At 25 weeks, We covert nail to plate fixation with bone grafts (C). Union of the fracture was achieved after 19 weeks later from plate fixation and autogenous bone graft (D).

결 과

근위부 골절 18례 중 7례에서 관상면에서 5도 이상이나 시상면에서 10도 이상의 각변형 보였다. 그리고 18례 중 지연 유합으로 인하여 역동화를 2례에서 시행했고 자가 장골 골이식을 1례, 지연 유합 및 각변형 교정을 위해 역동화와 추가 금속판 고정 1례, 골이식 및 추가 금속판 고정을 1례 시행하였고 역동화 후에도 불유합 소견으로 1례에서 금속판으로 고정 기구를 교체하였다(Fig. 1). 이 경우의 평균 골유합 기간은 10.9주(6~26주)였다.

간부 골절의 경우 42례 중 의미있는 각변형은 3례에서 관찰되었고, 총 2례에서 지연 유합으로 역동화 시행하였고 1례에서 술 후 감염으로 금속정 제거 및 ilizarov 고정을 이용하여 추시 관찰 상 골유합을 얻었다. 각변형 교정을 위한 추가적인 술식은 없었으며 평균 골유합 기간은 9.2주(5-26.5주)였다.

원위부 골절 46례 중 12례에서 과도한 각변형을 보였고 지연 유합으로 역동화를 3례, 자가 장골 골이식을 3례 시행하였다. 1례에서 불유합 소견으로 직경이 큰 금속정으로 교체하면서 골이식을 동시에 시행했고 그 예에서 각변형 교정을 위해 금속정 제거 및 금속판 고정을 시행하였다(Fig. 2). 평균 골유합 기간은 10.0주(5-20주)였다(Table 2).

근위부 및 원위부 골절 시 각변형의 가능성이 높았고($P < 0.05$), 또한 지연 유합으로 인한 추가 술식의 빈도도 높은 것으로 나타났으며 이는 통계학적 유의성을 보였다($P < 0.05$).

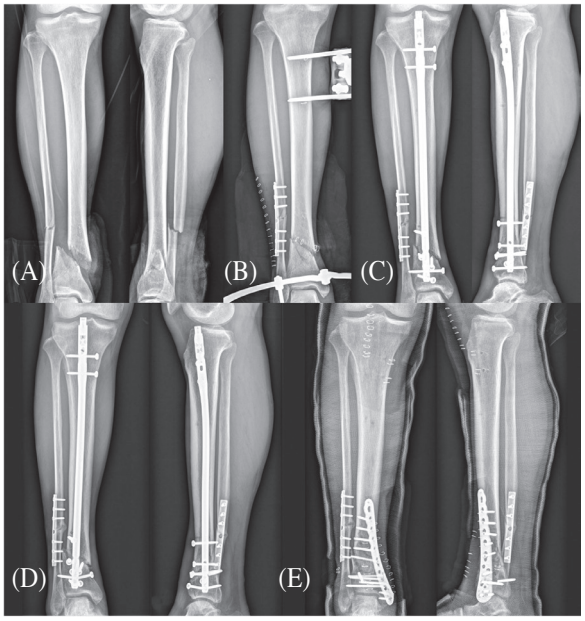

Fig. 2. Distal tibia fracture was initially treated with intramedullary nail, finally converted to plate fixation due to mal-alignment. 58-year-old male patient, distal tibia open fracture (A). External fixation and damaged soft tissue manage was done (B). After initial open wound care, intramedullary nail fixation was done (C). At post operation 20 weeks, 6 degrees medial angulation in cornal plane, 10 degrees posterior angulation with delayed union was developed (D). Plate conversion was done (E).

Table 2. Complications

Location	Mal-alignment	Delayed union
Proximal 1/3	7(38%)	6(33%)
Middle 1/3	3(7%)	2(4%)
Distal 1/3	12(26%)	7(15%)
Total	106	

고 찰

경골 골절은 장관골 골절 중 그 빈도가 가장 많고[8] 최근 교통사고 및 산업재해 등의 증가로 그 발생률이 점차 증가하고 있다. 경골 골절의 수술적 치료 시 관혈적 정복 후 금속판 고정술을 이용한 방법은 일차 골유합을 유도하지만 광범위한 연부 조직의 절개로 감염의 위험성이 높고 골절 주위의 골막이나 연부 조직 등을 박리하게 되어 불유합의 문제 및 금속판의 생리적 응력 차단으로 골 위축을 초래한다고 하였다[9-11]. Ilizarov 기기를 이용한 치료 방법은 주로 개방성 골절에서 사용되며, 핀 주위 감염과 관절 운동의 제한이 발생할 수 있다[12, 13]. 골수강 내 금속정 고정술은 경골 간부 골절에서 가장 널리 쓰이는 치료 방법이며 금속판에 의한 내고정술에 비해 골유합이 빠르고 합병증이 적어 유용한 치료 방법으로 알려져 있다[14,15]. 그러나 골간단부에서는 골수강이 넓어져 고정력이 약해지고 교합나사의 삽입 과정에서도 금속정의 이동이 가능하기 때문에 골수강 내 금속정을 이용한 골절 치료 시 부정 유합이 상대적으로 증가하게 되므로 금속정 고정 시에는 주의를 요한다.

관절 외 근위 경골 골절이란 경골 결절과 골간단부-골간부 접합부까지의 범위에서 발생하는 골절로 모든 경골 골절의 5~11%의 빈도를 차지하는 한다[4]. 이 부위의 골절은 심한 전위 및 분쇄 양상을 보이는 불안정한 골절인 경우가 많아 양호한 임상적 결과를 얻으려면 술 후 5~10도 내의 각 형성을 얻어야 하나 최선의 고정 방법에 대해서는 아직 보고되지 않고 있다[16]. Freedman 등[4]은 5도 이상의 각 형성을 부정 정렬로 정의하고 골수강 내 금속정으로 치료한 전체 133례의 경골 골절 중 16례(12%)에서 이러한 부정 정렬을 보이는데 이 중 근위 경골 골절이 12례 중 7례에서 5도 이상의 각 형성을 보여 58%의 매우 높은 부정 정렬 빈도를 보고하였고 Lang 등[5]은 금속정으로 치료한 근위 경골 골절 중 84%에서 부정 정렬이 발생하였다고 보고하였다. 근위 경골 골절에서 금속정이 만족할 만한 결과를 얻지 못하는 데에는 여러 가지 요인들이 있는데 우선 기존 삽입 방법으로 금속정을 삽입할 때 슬관절을 굴곡하게 되는데 이때에 슬개건이 근위 경골 골절편을 견인하여 골절부 앞쪽이 벌어지면서 전방 각 형성을 형성하게 된다[3]. 또한 기존의 방법대로 간부의 경골능을 중심선으로 간주하고 전후면에서 삽입 입구를 설정하면 근위 경골 골절편의 중심선에 대해서는 약간 내측부에 입구가

위치하게 되는데 이 위치에서 금속정을 삽입하면 금속정은 골절부를 내측에서 외측으로 지나게 되고 그 후 금속정이 간부를 통과하며 똑바로 위치하게 되면 근위 골절부는 외반 위치로 변형되어 고정된다. 이러한 이유로 근위 골간단부 골절 시 중립위치나 약간 외측에 삽입구를 만드는 것이 좋고 전방 각형성 변형을 방지하기 위해 좀 더 후방에 삽입구를 만드는 것이 각변형을 예방하기 위해 추천되는 방법이다[5,7,17]. 이에 저자들은 슬개건을 분리하여 접근하여 가능하면 중립위에 삽입구를 만들었고 중립위 보다 약간외측 및 후방에 삽입구를 만들어 외반각 변형과 전방각 변형을 예방하도록 노력하였다. 이러한 술기에도 불구하고 본 연구에서는 간부에 비하여 부정 정렬 및 지연 유합의 빈도가 높았던 것으로 나타났다.

경골 원위부는 연부 조직이 적어 개방성 골절이 많고, 혈행이 좋지 않아 수술 후에도 연부 조직 괴사, 감염 등의 합병증의 발생이 많다[18]. 지금까지 알려진 경골 원위부 골절에 이용할 수 있는 기구로는 외고정 기구, 금속판과 나사, 골수강 내 금속정 등이 있다. 그러나 외고정 기구는 정복의 소실, 지연 유합, 부정 유합, 핀 삽입부 감염 등이 많이 발생하는 단점이 있고 금속판과 나사는 연부 조직 괴사 등의 합병증이 많다. 교합성 골수강 내 금속정은 폐쇄적 수술 방법으로 감염 예방이 가능하며, 골편의 회전과 단축을 막을 수 있고 골 유합률이 높은 장점이 있으나[11, 19-21] 경골 원위부는 교합성 골수강 내 금속정을 이용할 때 다른 부위에 비해 상대적으로 고정력이 약하며, 족근 관절과 인접해 있어 골절선이 족관절로 연장될 수 있을 가능성이 있어 족근 관절의 손상이 동반되기 쉬운 특성을 가진다. 따라서 많은 저자들이 그 적용 범위를 다음과 같이 제한한 바 있다. Bone과 Johnson 등[22]에 의하면, 경골 조면으로부터 족근 관절 상부 5 cm까지라고 하였고, Melis 등[15]은 슬관절 하부 10 cm부터 족근 관절 상부 5 cm까지라고 하였다. 또한 Bucholz[23]는 대퇴골에서 행한 생역학적 연구에서 골절 부위 5 cm이내에 교합성 나사못의 hole이 위치하면 골수정에 과도한 응력으로 인한 fatigue failure가 일어난다고 보고한 바도 있다. 그러나 저자는 경골 원위부 골절의 치료에 원위 교합나사가 통상의 것보다 더 원위부에 설계된 Expert tibia nail (ETN®; Synthes, Solothurn, Switzerland)을 이용하여 골절부의 고정력을 높이려고 노력하였고[24], Rezsaca 등[25]도 교합성 골수강내 금속정을 이용하여 좋은 결과를 보고한 바 있다. 그러나 본 연구 결과에서는 골절 원위부 골절에서도 근위부 골절과 같이 부정 유합의 빈도가 높았으며 지연 유합의 경우 간부에 비해 더 높은 비율을 보였다. 이는 골간단부 골절 및 원위부의 혈행 등의 복합적인 원인이 있을 것으로 사료된다.

경골 골절에서 교합성 금속정 고정술은 유용한 수술 방법으로 여겨지나 근위부 및 원위부의 골간단부에서의 골절 시 부정유합 및 지연유합의 빈도가 높아지는 것으로 나타났다. 이는 경골 골간단부 골절 시 보다 면밀한 수술 술기 및 그에 합당한 고정 기구의 사용이 필요할 것으로 사료되며 술 후 주기적인 방사선 촬영을 통해 합병증의 발생 유무를 보다 신속히 진단하여 교정할 수 있도록 노력해야 할 것이다.

참 고 문 헌

1. Asche G. Results of the treatment of femoral and tibial fractures following interlocking nailing and plate osteosynthesis. A comparative retrospective study. *Zentralbl Chir* 1989;**114**:1146-54.
2. Robinson CM, McLauchlan GJ, McLean IP, Court-Brown CM. Distal metaphyseal fractures of the tibia with minimal involvement of the ankle. Classification and treatment by locked intramedullary nailing. *J Bone Joint Surg Br* 1995;**77**:781-7.
3. Tornetta P, 3rd, Collins E. Semiextended position of intramedullary nailing of the proximal tibia. *Clin Orthop Relat Res* 1996:185-9.
4. Freedman EL, Johnson EE. Radiographic analysis of tibial fracture malalignment following intramedullary nailing. *Clin Orthop Relat Res* 1995:25-33.
5. Lang GJ, Cohen BE, Bosse MJ, Kellam JF. Proximal third tibial shaft fractures. Should they be nailed? *Clin Orthop Relat Res* 1995:64-74.

6. Mueller CA, Eingartner C, Schreitmueller E, Rupp S, Goldhahn J, Schuler F, *et al*. Primary stability of various forms of osteosynthesis in the treatment of fractures of the proximal tibia. *J Bone Joint Surg Br* 2005;**87**:426-32.
7. Bono CM, Levine RG, Rao JP, Behrens FF. Nonarticular proximal tibia fractures: treatment options and decision making. *J Am Acad Orthop Surg* 2001;**9**:176-86.
8. Sanders R, Jersinovich I, Anglen J, DiPasquale T, Herscovici D, Jr. The treatment of open tibial shaft fractures using an interlocked intramedullary nail without reaming. *J Orthop Trauma* 1994;**8**:504-10.
9. Burwell HN. Plate fixation of tibial shaft fractures. A survey of 181 injuries. *J Bone Joint Surg Br* 1971;**53**:258-71.
10. Mast JW, Teipner WA. A reproducible approach to the internal fixation of adult ankle fractures: rationale, technique, and early results. *Orthop Clin North Am* 1980;**11**:661-79.
11. Bostman O, Hanninen A. The fibular reciprocal fracture in tibial shaft fractures caused by indirect violence. *Arch Orthop Trauma Surg* 1982;**100**:115-21.
12. Holbrook JL, Swiontkowski MF, Sanders R. Treatment of open fractures of the tibial shaft: Ender nailing versus external fixation. A randomized, prospective comparison. *J Bone Joint Surg Am* 1989;**71**:1231-8.
13. Shepherd LE, Costigan WM, Gardocki RJ, Ghiassi AD, Patzakis MJ, Stevanovic MV. Local or free muscle flaps and unreamed interlocked nails for open tibial fractures. *Clin Orthop Relat Res* 1998:90-6.
14. Alms M. Medullary nailing for fracture of the shaft of the tibia. *J Bone Joint Surg Br* 1962;**44-b**:328-39.
15. Melis GC, Sotgiu F, Lepori M, Guido P. Intramedullary nailing in segmental tibial fractures. *J Bone Joint Surg Am* 1981;**63**:1310-8.
16. Sarmiento A, Sharpe FE, Ebramzadeh E, Normand P, Shankwiler J. Factors influencing the outcome of closed tibial fractures treated with functional bracing. *Clin Orthop Relat Res* 1995:8-24.
17. Buehler KC, Green J, Woll TS, Duwelius PJ. A technique for intramedullary nailing of proximal third tibia fractures. *J Orthop Trauma* 1997;**11**:218-23.
18. Court-Brown CM, Will E, Christie J, McQueen MM. Reamed or unreamed nailing for closed tibial fractures. A prospective study in Tscherne C1 fractures. *J Bone Joint Surg Br* 1996;**78**:580-3.
19. Brooker AF, Jr., Epps H, Constable D. New tibial interlocking nail system. *J Orthop Trauma* 1987;**1**:257-9.
20. D'Aubigne RM, Maurer P, Zucman J, Masse Y. Blind intramedullary nailing for tibial fractures. *Clin Orthop Relat Res* 1974:267-75.
21. Henley MB. Intramedullary devices for tibial fracture stabilization. *Clin Orthop Relat Res* 1989:87-96.
22. Bone LB, Johnson KD. Treatment of tibial fractures by reaming and intramedullary nailing. *J Bone Joint Surg Am* 1986;**68**:877-87.
23. Bucholz RW, Ross SE, Lawrence KL. Fatigue fracture of the interlocking nail in the treatment of fractures of the distal part of the femoral shaft. *J Bone Joint Surg Am* 1987;**69**:1391-9.
24. Laflamme GY, Heimlich D, Stephen D, Kreder HJ, Whyne CM. Proximal tibial fracture stability with intramedullary nail fixation using oblique interlocking screws. *J Orthop Trauma* 2003;**17**:496-502.
25. Rzesacz EH, Konneker W, Reilmann H, Culemann U. [Combination of intramedullary nail and covered screw osteosynthesis for managing distal tibial fracture with ankle joint involvement]. *Unfallchirurg* 1998;**101**:907-13.